Aus der Universitäts-Frauenklinik zu Breslau
(Direktor: Prof. Dr. L. Fraenkel)

Über gemeinsames Vorkommen von Tuberkulose und Adenomyosis am weiblichen Genitale.

Inaugural-Dissertation

zur

Erlangung der Doktorwürde

in der

Medizin und Chirurgie

bei der

Medizinischen Fakultät der Schlesischen
Friedrich Wilhelms-Universität zu Breslau

vorgelegt von

Manfred Morawe,
approb. Arzt in Mühlhausen i. Thür.

Breslau 1928.
Druck der Breslauer Genossenschafts-Buchdruckerei, E. G. m. b. H.

Gedruckt mit Genehmigung der Medizinischen Fakultät
der Schlesischen Friedrich Wilhelms-Universität zu Breslau.
Berichterstatter: Prof. Dr. Fraenkel.

R. UNIV.
BIBLIOTHEEK
LEIDEN

Meinen lieben Eltern.

Digitized by the Internet Archive
in 2026

https://archive.org/details/IA41548228_0091

Ein besonderer Fall einer Kombination von Tuberkulose der Tuben mit Adenomyosis uteri gibt Anlaß, zu der bisher viel umstrittenen und noch nicht völlig geklärten Frage der Ätiologie der Adenomyosis der Tuben und des Uterus im allgemeinen, insbesondere bei Tuberkulose und speziell in dem vorliegenden Falle unter Berücksichtigung der bisher veröffentlichten Fälle von Tuberkulose mit Adenomyose Stellung zu nehmen.

Daß die Tubentuberkulose die bei weitem häufigste Form der Genitaltuberkulose beim Weibe darstellt, ist hinreichend bekannt. Sie ist in 85—90% daran beteiligt. Nach Krönig, Schröder und Simmonds soll in 60—70% der Fälle von Tubentuberkulose auch gleichzeitig eine Endometritis tuberculosa vorhanden sein. Zur Ätiologie der Genitaltuberkulose beim Weibe sei nur bemerkt, daß sie nach der heutigen Ansicht der Forscher mit ganz wenigen und unsicheren Ausnahmen sekundär entsteht, daß das Vorkommen einer primären weiblichen Genitaltuberkulose aber durchaus als möglich angesehen werden muß, wenn sie auch fast nur noch für einzelne wenige Fälle von Erkrankungen der Vulva oder Vagina zugegeben wird. Die Möglichkeit einer primären Tubentuberkulose durch eine kryptogene Infektion, wobei die Bazillen von der Vulva oder Scheide aus auf dem Blut- oder Lymphwege im paravaginalen und parametranen Gewebe nach oben transportiert werden sollen, wird von Autoren wie Frankl, Hegar, Menge, Weichselbaum aufrecht erhalten, ebenso hat die Kohabitationsgenese einzelne Anhänger. Beweisen lassen wird sich eine primäre Tubentuberkulose jedenfalls wohl kaum einmal, wenn man bedenkt, von was für einem kleinen Herd irgendwo im übrigen Körper aus die Sekundärinfektion erfolgen kann, dessen Auffindung auch durch die genaueste Sektion wohl oft nicht möglich sein dürfte.

Die Frage, ob die Tuberkelbazillen primär oder sekundär in die Tubenschleimhaut gelangt sind, ist jedoch für das Zusammentreffen der Tuberkulose mit der Adenomyosis gleichgültig. Sehr wichtig ist hier vielmehr die Frage, welche von beiden Erscheinungen zuerst vorhanden gewesen sein mag, und ob die zuletzt aufgetretene durch die schon vorhanden gewesene irgendwie bedingt oder begünstigt worden ist.

An den Tuben tritt die Tuberkulose meist doppelseitig auf, selten ist nur eine Tube erkrankt. Für die Tuberkulose der Tuben galt noch vor kurzem die Salpingitis isthmica nodosa als pathognomistisch. Dieser Standpunkt ist bereits überholt und wir wissen heute, daß diese Veränderung auch bei anderweitigen Erkrankungen vorkommen und daß sie bei Tuberkulose durchaus fehlen kann. Vielmehr hat sich allmählich die Ansicht durchgesetzt, daß einer jeden Veränderung der Tube, sollte sie nach Art einer Pyosalpinx oder einer knolligen Wandverdickung geschaffen sein, eine Tuberkulose zu Grunde liegen kann. Die Entscheidung kann nur auf histologischem Wege erbracht werden. Es wird heute im allgemeinen angenommen, daß nicht weniger als 10% aller Adnexerkrankungen tuberkulöser Natur sind. Bei der Ausbreitung der Tuberkulose von den Tuben auf den Uterus per contiguitatem kommt zunächst ein bazillärer tuberkulöser Katarrh zustande, der sich dann zu einer eitrigen Endometritis tuberculosa steigern kann. In anderen Fällen liegen in der Schleimhaut, welche sonst der Norm gegenüber kaum Veränderungen aufweist, zwischen den Drüsen einzelne Epitheloidtuberkel, die dann mehr oder weniger rasch verkäsen, es wird dann auch die Muskulatur von Tuberkelknötchen und kleinzelligen Infiltraten durchsetzt und es bilden sich auch hier Einschmelzungsherde. In der ersten Zeit der Erkrankung bleibt die Größe und Form des Uterus normal, beim Weiterschreiten des Prozesses kommt es zu einer Vergrößerung, die Oberfläche wird unregelmäßig, gebuckelt.

Mit der Entstehung der erwähnten Salpingitis isthmica nodosa, die auch Tubenwinkeladenomyom genannt wird, beschäftigten sich zuerst Freund und v. Recklinghausen, der sie von Resten der Urnierenkanälchen herleitete. Heute wissen wir, daß sie in das Gebiet der Adenomyosis hineingehört.

Es sollen danach zunächst einige Bemerkungen über die Adenomyosis überhaupt und über ihre Ätiologie vorausgeschickt werden. Auf die damals noch unbekannte relative Häufigkeit der Adenomyosis wies erst Robert Meyer im Jahre 1900 hin, er hatte damals 19 Fälle beobachtet, und Frankl schreibt im Jahre 1922, daß die gutartige Drüsenwucherung des Myometriums in einer erheblichen Zahl von Fällen zu finden ist, wenn man systematisch jeden sogenannten chronisch-metritischen Uterus oder besser alle blutenden Uteri, auch solche ohne Wandverdickung, daraufhin untersucht.

Die vielen verschiedenen Ansichten über die Adenomyosis und die wissenschaftliche Erklärung derselben zeigen am besten die zahlreichen Namen, die für dieselbe bisher geprägt worden sind. Zuerst nannte man sie noch Adenomyome oder Fibromyoma adenomatosum, dann Endometriome, Adenometritis, Adenomyometritis und Adenomyositis. R. Meyer schlug zuletzt die Bezeichnung Adenomyohyperplasie vor, allgemein eingebürgert hat sich jedoch die von Frankl stammende indifferente Benennung Adenomyosis, in welcher gar nichts Positives ausgedrückt und das Wesen der heterotopen Schleimhautwucherung nicht berührt wird. Wie schon gesagt, haben wir es also pathologisch-anatomisch mit ausschließlich beim weiblichen Geschlecht vorkommenden heterotopen Epithelwucherungen zu tun, welche zu der Uterusschleimhaut ähnlichen epithelialen Gängen und Hohlräumen führen, die von lockerem zellreichem „cytogenem“ Stroma umgeben sind und mit Hyperplasie der glatten Muskulatur einhergehen. Nach Untersuchungen Kitais dringen die Stromazellen erst einzeln in die Muskelbündel ein und vermehren sich dann massenhaft auf Kosten der Muskulatur, entfalten also ein destruierendes Wachstum. Diese endometroiden Wucherungen finden sich außer in den Tuben und im Uterus (Adenomyosis interna) auch in den äußeren Wandschichten dieser Organe, im Ovar, im Septum rectovaginale, in der Scheide, im Lig. rotundum und ovarii proprium, im Granulationsgewebe von Bauchschnittnarben und am Nabel, nur daß dort die Muskelhyperplasie meist fehlt und man infolgedessen oft von Adenofibrosis spricht (Adenomyosis und Adenofibrosis externa).

Es soll aber hier nur von der hier in Frage kommenden Adenomyosis interna der Tuben und des Uterus — ihr Sitz ist dort hauptsächlich an der hinteren Korpuswand —

die Rede sein. Diese ist die bei weitem häufigste Form der Adenomyosis überhaupt, die Adenomyosis tubarum et uteri interna. Eine besondere Erscheinungsform derselben bildet die im Anfangsteil der Tube auftretende sogenannte Salpingitis isthmica nodosa, auch Tubenwinkeladenomyom genannt. Für diese stellte v. Recklinghausen im Jahre 1896 die Urnierenhypothese auf, nachdem Chiari sie 1887 schon als Produkt chronischer Entzündungen gedeutet hatte. Die Herkunft der „Uterusadenomyome" leitete er vom Müllerschen und Wolffschen Gange ab und bewies seine Theorie durch die Lagerung dieser Tumoren in der hinteren Korpuswand entsprechend den Lageverhältnissen dieser Gänge. 1899 gelang es dann v. Franqué an Hand eines Falles von Tubenwinkeladenom mit gleichzeitiger Tuberkulose, der später noch Erwähnung finden wird, ihre Entstehung aus multiplen Schleimhautausstülpungen der Tube nachzuweisen und brachte Chiaris Theorie wieder zur Geltung. Später hat dann auch Rob. Meyer auf Grund ausgedehnter histologischer und embryologischer Untersuchungen den überzeugenden Nachweis erbracht, daß Urnierenreste für die Entstehung dieser Drüsenbildungen nicht in Frage kommen, allerhöchstens nur ausnahmsweise für einige Tubenwinkeladenomyome. Die Adenomyosis uteri et tubarum interna geht also nach der heutigen mit Sicherheit bewiesenen Ansicht aus von der Schleimhaut des Uterus und der Tuben und man kann auf Serienschnitten den Zusammenhang der vorhandenen Drüsenkanäle mit dem Uterus- oder Tubenlumen oft gut verfolgen, sie ist also eine endophytische Wucherung der Basalschicht der Schleimhaut und unterscheidet sich vom echten Adenomyom eben durch ihren diffusen Zusammenhang mit der Schleimhaut und durch ihren allmählichen Übergang in die Umgebung ohne jede Kapselbildung. R. Meyer spricht noch von einer Adenomyosis intramuralis, die er aus angeborenen Schleimhautinseln innerhalb der Uteruswand herleitet, deren Vorkommen zwar noch nicht bewiesen, wohl aber histogenetisch als durchaus möglich zu betrachten ist. Die v. Recklinghausensche Hypothese kommt nach R. Meyer überhaupt nur und auch dann nur ausnahmsweise in Betracht für Tumoren der hinteren Beckenwand und im Lig. latum kaudalwärts bis höchstens zum Uterushorn, entstehend aus Resten der Urnierenkanälchen, aus Resten des Urnierenganges für Tumoren im Lig. latum oder in den seitlichen

Abschnitten von Cervix und Vagina, aus Resten des Müllerschen Ganges nur vermutungsweise bei Lagerung der Tumoren in der Medianlinie, alle in das Gebiet der hier nicht zu besprechenden Adenomyosis externa gehörend, welche nach der heutigen Ansicht formal-genetisch entsteht

1. vom Serosaepithel,
2. durch Implantation von Schleimhautbröckeln aus Uterus und Tube,
3. durch lymphogene Metastasierung der Uterusschleimhaut (Halban).

Viel wichtiger und interessanter ist dagegen die Frage der kausalen Genese der adenomyotischen Bildungen in Uterus und Tube, die Frage, wodurch überhaupt das normale Epithel zum aktiven infiltrativen Wachstum gebracht wird. Darüber sind bisher die verschiedensten Meinungen geäußert und zum Teil widerlegt, Benennungen entsprechend gebildet und geändert worden.

Schon Opitz hatte im Jahre 1900 entgegen der v. Recklinghausenschen Hypothese wieder mit Chiari und Schauta, der 1888 für die heterogenen Epithelwucherungen in der Tubenwand ebenfalls die entzündliche Genese behauptet, die gonorrhoische Infektion für ihre häufigste Ursache erklärt und dem Krankheitsbilde den Namen Salpingitis isthmica nodosa gegeben hatte, angenommen, daß für viele Fälle von Tubenwinkeladenomyom und für die „Adenomyome" des Uterus die v. Recklinghausensche Urnierentheorie nicht aufrecht zu erhalten sei. Übrigens hatte aber auch gleich v. Recklinghausen selbst die Entstehung einzelner Adenome des Uterus aus der postfetalen Schleimhaut zugegeben. Der bedeutendste und auch hartnäckigste Verteidiger der entzündlichen Genese der Adenomyosis war R. Meyer. Er hielt für einen Beweis für deren entzündliche Entstehung den Umstand, daß er in allen Fällen dieser Schleimhautwucherungen die Auflösung elastischen Gewebes und Zerstörung der Muskulatur und des Bindegewebes fand, und sprach daher auch von Adenomyositis und Adenometritis, erörterte aber auch damals schon, daß nebenher auch eine erhöhte Proliferationskraft des Epithels, vermehrte Nachgiebigkeit und Durchlässigkeit des Gewebes unter besonderen Schädlichkeiten in Betracht komme. Gegen die entzündliche Ätiologie R. Meyers trat zuerst Frankl auf, gab aber auch die gelegentliche

Entstehung auf entzündlicher Basis zu. Nach seiner Auffassung scheint es sich bei der Entstehung der Adenomyosis primär um eine offenbar durch mangelhafte Ernährung bedingte verringerte Widerstandsfähigkeit des Myometriums gegen das Vordringen von Schleimhautteilen zu handeln, wofür nach ihm das in der überwiegenden Mehrzahl der Fälle festzustellende Alter von mehr als 45 Jahren zu sprechen scheint, weil er im postklimakterischen Uterus die Schleimhaut-Muskelgrenze wesentlich weniger scharf gezogen findet als im Uterus der jungen Frau und deshalb also scheinbar das Myometrium in der Zeit vor dem Klimakterium oder kurz danach besonders widerstandsunfähig gegen das Eindringen von Schleimhautteilen wird. Entzündungserscheinungen hat er nie nachweisen können. Später ist auch R. Meyer von seiner Behauptung der rein entzündlichen Genese der Adenomyosis abgekommen, hält es aber für völlig verkehrt, nach Erkennnung anderer ätiologischer Momente die entzündliche Entstehung jetzt vollkommen zu verwerfen, sondern es gibt nach ihm trotzdem weiter wirkliche Fälle richtiger Adenomyometritis. Es scheint ihm aber jetzt erforderlich, den Einfluß der Ovarien auf die Uterusschleimhaut mehr zu würdigen, eine Forderung, die vorher schon Lauche ausgesprochen hatte. Er wies nach, daß die Basalschicht der Uterusschleimhaut in der vorgeschrittenen Zeit der Geschlechtsreife stets hyperplastisch ist und nennt diese Erscheinung „basale glanduläre Hyperplasie". Er erklärt sie als pathologische Hyperregeneration nach der häufigen Wiederholung der Menstruation, in der er einen unnatürlichen Reiz auf die regenerierenden Schichten der Uterusschleimhaut erblickt. (Schon Virchow bezeichnete die Menstruation als der Entzündung nahestehend.) R. Meyer fand nun bei seinen Unteruchungen alle Übergänge von der basalen Hypertrophie über geringe Grade heterotoper Drüsenwucherung bis zum völligen Ersatz der ganzen inneren Muskelschicht durch die basal gewucherte Schleimhaut der Adenomyosis und hält es für wahrscheinlich, daß sich diese Erscheinungen unter dem Einflusse der normalen Ovarialfuktion ausbilden, wegen ihres nur stellenweisen und meist nicht das ganze Organ ergreifenden Auftretens aber lokale Entstehungsbedingungen im Uterus vorhanden sein müssen, welche er aber nicht durch verringerte Widerstandsfähigkeit im Myometrium erklärt wissen will, wenn auch Geburten und Aborte die Entstehung der Adenomyosis

interna zu begünstigen scheinen. Das Recht, als erster auf die hormonale Genese der Adenomyosis interna hingewiesen zu haben, nimmt Adler für sich in Anspruch, jedoch macht er die Entstehung der Adenomyosis interna abhängig von Funktionsstörungen im Ovarium, während R. Meyer und Lauche die normale Ovarialfunktion meinen und diese nur als vorauszusetzende Bedingung für die Entstehung der Adenomyosis festlegen, welche letztere dann in der Menopause eine Zurückbildung erfahren soll. Das wirkliche Anrecht auf Priorität kommt also viel eher Lauche zu. In der neueren Zeit nehmen dann wieder einige Autoren die dysontogenetische Ätiologie für die Entstehung der Adenomyosis in Anspruch. Zunächst hat Lahm, der wohl nach R. Meyer und Frankl zu den bedeutendsten Forschern auf dem Gebiete der Adenomyosis zu rechnen ist, die Meyersche Ansicht abgelehnt, daß entzündliche Reize die Ursache für die Bildung derselben sein können. Seine Ansicht ist, daß es sich um Störungen in der Anlage handle, die er dahin erklärt, daß bei der Anlage des utero-vaginalen Mesenchymblocks Lücken geblieben sind, in welche die Schleimhaut des Corpus oder der Tuben unter dem Einfluß bestimmter Reize hineinwächst. Für die Entstehung der Salpingitis isthmica nodosa wäre dabei eine Mesenchymverlegung bis in den Anfangsteil der Tube zugrunde zu legen. Diese Wachstumsreize sind nach ihm hormonale, hervorgerufen durch eine Dysfunktion des Ovars, seine Anschauung ähnelt also der von Adler geäußerten. Die Entzündungen, welche mit der Adenomyosis, hauptsächlich der Tuben, häufig zusammen gefunden werden, bezeichnet er als sekundäre, sie heilen nur nicht, weil das Entzündungsgebiet durch die Adenomyosis größer und komplizierter, versteckreicher geworden ist. Eine weitere dysontogenetische Genese für die Adenomyosis der Tuben bringen Schridde und Schönholz. Sie erklären ebenfalls die Entzündungstheorie für irrig und stellen Entwicklungsstörungen in den Vordergrund. Sie glauben, daß angeborenes cytogenes Gewebe in der Tubenschleimhaut das prädisponierende Moment für die Proliferation des Epithels bedeute und Entzündungen erst sekundär hinzukämen. Gegen diesen Standpunkt haben R. Meyer und Kitai entschieden Stellung genommen und die Ansicht, daß nur Endometrium heterotop wuchern könne, zurückgewiesen. Schon die Häufigkeit der Tubenadenomyosis

spricht gegen angeborene Anomalien. Schließlich wäre jetzt noch Artusi zu erwähnen, welcher drei Gruppen kausaler Möglichkeiten für die Entstehung der Adenomyosis unterscheidet: 1. infektiös-toxische Reize als auslösendes und vielleicht auch wachstumsförderndes Moment, 2. dysplastische Reize, hervorgerufen durch verschieden schnelles Altern verschiedener histologischer Systeme, ähnlich wie die Prostatahypertrophie eine typische Erkrankung der Involutionsperiode darstellt, und 3. hormonal-metabolische Reize in Gestalt ovarieller Dysfunktion.

Wenn nun auch die R. Meyersche Entzündungstheorie für die Adenomyosis interna uteri viele Gegner gefunden hat und auch R. Meyer selbst wohl für den größten Teil der Fälle derselben einer anderen Genese den Vorzug gegeben hat, so glaube ich doch mit R. Meyer, daß man sie nicht ganz verwerfen darf und sie dort, wo einmal eine Entzündung vorhanden ist, deren primärer Charakter sich vielleicht erweisen läßt, als Ursache mit heranziehen soll. Dies kommt nun hauptsächlich auch bei den hier zu besprechenden Fällen der Genitaltuberkulose vor allem in Frage. Für die Adenomyosis interna tubarum ist ja die Entzündung, von der hier ebenfalls wieder die Tuberkulose und außerdem die Gonorrhoe in Betracht zu ziehen ist, von den meisten bedeutenden Autoren wie R. Meyer, Opitz, Frankl, Schauta, Lubarsch als Ursache anerkannt und wird nur von Lahm, Schridde und Schönholz in Frage gestellt. Es wird also im folgenden darzulegen sein, ob überhaupt und inwieweit die Tuberkulose in den Fällen, in denen sie mit der Adenomyosis an den Tuben und am Uterus gemeinschaftlich auftritt, imstande ist, ein ursächliches Moment für dieselbe zu bilden.

Fälle von Tuberkulose mit gleichzeitiger Adenomyosis am weiblichen Genitale sind bisher in der Literatur nicht sehr zahlreich verzeichnet. Es sollen daher die beobachteten und veröffentlichten Fälle zum größten Teil hier Erwähnung finden. Insbesondere sollen dabei der zuletzt im Zentralbl. f. Gyn. 1928 S. 541 aus der Stoeckelschen Klinik von O. Heesch mitgeteilte Fall berücksichtigt und ein erst kürzlich hier in Breslau in der Privatklinik von Herrn Prof. Dr. Fraenkel beobachteter Fall veröffentlicht werden.

1. Im Jahre 1894 beschrieb v. Franqué bereits Epithelveränderungen der Drüsen bei beginnender Tuberkulose der Mucosa corporis uteri, 1897 auch solche in der

Tube. Im Jahre 1900 berichtete er dann in der Zeitschr. f. Geb. u. Gyn. ausführlich über einen Fall von doppelseitiger Salpingitis isthmica nodosa mit chronischer Tuberkulose bei einer 21 jährigen Frau, die in der Jugend eine Pleuritis und vor fünf Jahren einen Abort im zweiten Monat durchgemacht hatte. Es fanden sich in der beiderseits stark ausgeprägten Adenomyosis nur spärlich sichere Zeichen einer äußerst chronischen zum Teil schon abgelaufenen Tuberkulose. Dabei saßen in den knotig verdickten Partien die drüsigen Gebilde nach Zahl und Umfang am stärksten in der Pripherie, nur sehr vereinzelt in den inneren Schichten und auch die Tuberkel nur in den äußeren Schichten. Bemerkenswert ist, daß es ihm damals schon gelungen ist, die Entstehung der drüsigen Gebilde aus multiplen Schleimhautausstülpungen der Tube nachzuweisen und daß er bezüglich der Genese behauptete, die entzündliche Auflockerung und Infiltration der Tubenwand habe den zur Proliferation gereizten Epithelien den Weg für das Eindringen in die Tiefe gebahnt; nicht das Adenomyom mache die Entzündung, sondern die endzündliche Reizung mache das Adenomyom. Dann erscheint es auch nicht mehr verwunderlich, daß der Verlauf der Tuberkulose in solchen Fällen meist ein so chronischer ist, wo doch von denen, die die Entzündung als sekundär ansehen, gerade immer die äußerst günstigen Entstehungs- und Ausbreitungsbedingungen für dieselbe im Gebiete der Adenomyosis hervorgehoben werden, eben doch wohl deshalb, weil die Tuberkulose schon vor der Adenomyosis in dem da noch strafferen Gewebe vorhanden ist.

2. Lichtenstern teilt 1901 einen ganz interessanten Fall von Adenomyosis uteri mit Tuberkulose mit. Es handelte sich um ein 22 jähriges Mädchen, das erst seit dem 17. Lebensjahre menstruierte. Die Menses waren stark unregelmäßig, nur von zweitägiger Dauer und spärlich, dabei schon seit der ersten Menstruation kolikartige Schmerzen im rechten Unterbauch. Portio klein und konisch, Corpus vergrößert. Vor vier Jahren Abort im 6. Monat. Befund: diffuse Verdickung der rechten Uteruswand ohne Kapselbildung, Adnexe o. B. Amputation des rechten Uterushornes. Post operationem beschwerdefrei und regelmäßige Menses. Mikroskopisch: cystische drüsige Einlagerungen in der rechten hypertrophischen Uteruswand, zum Teil mit Blut gefüllt, deren Epithel das typische Bild menstruierender Uterusschleimhaut bietet; im Myom-

gewebe zahlreiche Tuberkel, die zum Teil fibrös, also in Heilung sind. Diagnose: auf congenitaler Anlage beruhendes Myom mit sekundärer Tuberkulose. Leider fehlen Angaben über die Beschaffenheit der Uterusmucosa und den genauen Sitz der Tuberkel. Zu diesem Falle sei folgendes bemerkt: Daß es sich dem geschilderten Befunde nach um das Bild einer Adenomyosis in unserem Sinne gehandelt hat, steht wohl einwandsfrei fest. Da diese nach dem heutigen Stande der Forschung jedoch erst in der Pubertätszeit auftritt, hier aber die Beschwerden schon bei der ersten Regel vorhanden waren, so ist vielleicht nach einer anderen Ursache der geschilderten Dysmenorrhoe zu suchen. Das erst im 17. Lebensjahre stattgehabte Einsetzen der Menses bei dem sonst gut entwickelten Mädchen, die kleine konisch zulaufende Portio, die dauernde Unregelmäßigkeit der Menses mit den starken dysmenorrhoischen Beschwerden scheinen vielleicht doch auf ein infantiles Genitale hinzuweisen. Die Vergrößerung des Corpus konnte später durch die Adenomyosis bedingt sein. Nun wird aber das infantile Genitale als prädisponierend sowohl für die Adenomyosis wie für Tuberkulose bezeichnet. Andererseits gibt G r a e f e an, daß zirka 20% aller Genitaltuberkulosen schon vor dem 15. Lebensjahre vorkommen, und Menstruationsstörungen bei Tuberkulose sind sehr häufig, können sogar das einzige Symptom einer Genitaltuberkulose ausmachen. Mithin läßt sich auch hier das primäre Vorhandensein der Tuberkulose wohl nicht ohne weiteres von der Hand weisen. Daß die Drüsenbilder der Adenomyosis den Menstruationszyklus mitmachen, ist später noch öfter beobachtet worden.

3. Ein Jahr später beschreibt R. K u n d r a t vier Fälle.

Bei dem ersten handelt es sich um eine Tubenerkrankung bei einer 22 jährigen Nullipara, erste Menses mit 13 Jahren, immer unregelmäßig, ist erblich belastet, als Kind Halsdrüseneiterungen. Befund: Im isthmischen Teil der erkrankten Tube ist die Muskulatur hypertrophisch, in den äußeren Schichten derselben cystische mit Zylinderepithel ausgekleidete Hohlräume, die teilweise von cytogenem Bindegewebe umgeben sind, vereinzelte kleine Tuberkel. In der Mitte und im abdominalen Teil der Tube außerhalb der dünnen Muskelschicht starke tuberkulöse Veränderungen.

Der zweite Fall war eine 43 jährige Frau, die neunmal normal entbunden hatte und immer gesund war. Seit

einem Jahr unregelmäßige schmerzhafte Menses, wegen chronischer Peritonitis in ärztlicher Behandlung. Vaginale Totalexstirpation. Befund: Peritonitis tuberculosa. Im uterinen Teil der Tuben ist das Epithel teilweise proliferiert und ragt büschelförmig ins Lumen vor, nur in der Serosa einzelne Tuberkel. Im abdominalen Tubenende massenhaft tuberkulöses Granulationsgewebe, das Epithel fehlt meist. Vom Lumen aus ragen solide Epithelzapfen sowie mit Epithel ausgekleidete Schläuche in das tuberkulöse Gewebe hinein und erstrecken sich bis in die Muskelschicht.

Dritter Fall: Totalexstirpation bei einer 31 jährigen Frau, welche vier normale Geburten durchgemacht hatte. Letzter Partus vor vier Jahren, seitdem Schmerzen im Unterbauch, vor einem Jahre ein Abort, seitdem Verschlimmerung der Beschwerden. Menses immer regelmäßig. Befund: In der Uterusschleimhaut zahlreiche Tuberkel, das Epithel fehlt vielfach, in den tieferen Schleimhautschichten noch zahlreiche Drüsen. Tuben beiderseits mit isthmischen Knoten, im übrigen Verlaufe bleistiftdick. Der mikroskopische Befund gleicht dem in dem von v. Franqué beschriebenen Falle.

Bei dem vierten von Kundrat beschriebenen Falle handelt es sich in der Hauptsache um ein Cervixcarcinom, bei dem eigentlich nur als Nebenbefund eine Tuberkulose mit Adenomyosis beider Tuben erhoben wird. Der mikroskopische Befund in den Tuben ist derselbe wie der in dem von ihm beschriebenen zweiten Falle. Interessant ist der Fall insofern, als die Patientin ad exitum kam und eine genaue Sektion vorgenommen werden konnte. Dabei fand sich ein kleinster tuberkulöser Herd in der linken Lungenspitze und in einer abdominalen Lymphdrüse eine Carcinommetastase mit einem Tuberkel. Dieses Zusammentreffen ist seiner Ansicht nach mit Recht ein Zufall. Kundrat macht für alle seine Fälle den entzündlichen Reiz der Tuberkulose für die Entstehung der Adenomyosis verantwortlich. Besonders an seinem zweiten Falle läßt sich deutlich erkennen, wie die Drüsenschläuche in das tuberkulöse Granulationsgewebe hineingewuchert sind. Bei der dort beschriebenen büschelartigen Epithelproliferation scheint es sich um eine exophytische Adenomyosis gehandelt zu haben, wie sie J. Schiffmann 1927 beschrieben hat. Für die im vierten Falle beobachtete carcinomatöse und tuberkulöse Lymphdrüse möchte ich

eher annehmen, daß ein primäres Carcinom für eine sekundäre Tuberkulose den Boden vorbereitet hat als umgekehrt, immerhin bleibt ihr Zusammentreffen ein Zufall.

4. Arthur Stein, ein Schüler Lubarschs, veröffentlichte 1903 zwei Fälle von adenomatösen Wucherungen der Tubenschleimhaut infolge chronischer Tuberkulose und zwei infolge chronischer Gonorrhoe. Beide Fälle von Tuberkulose ähneln sich sehr. Bei beiden besteht eine Peritonitis tuberculosa, bei beiden liegen die drüsigen Gebilde fast ausnahmslos in direkter Nähe der teils fibrösen teils verkästen Tuberkel „wie von ihnen mit hinabgerissen", nur daß im ersten Falle die Veränderungen einen stärkeren Grad errreicht haben. In dem ersten Falle handelt es sich um eine 35 jährige Frau, die achtmal geboren hatte, das letztemal vor sieben Monaten, im zweiten um eine 38 jährige Frau mit zwei Geburten und nachfolgender Amenorrhoe.

Stein erklärt das Zustandekommen dieser Drüsenwucherungen so, daß bei der Tuberkulose oder bei chronischen Entzündungen überhaupt zunächst die Epithelien aus ihren spezifischen Nachbarschaftsbeziehungen gelöst und dadurch nach dem Weigert-Rouxschen Gesetz zur Entfaltung ihrer latenten Wachstumskraft veranlaßt werden. Das Primäre wäre danach die Abschnürung und eventuelle Verlegung von epithelialen Schleimhautbestandteilen, woran sich dann sekundär die Wucherung derselben anschließen kann. Diese Art der Entstehung, die sonst wohl oft für Neubildungen in Frage kommen mag, erscheint bei der Adenomyosis nach unseren heutigen Begriffen sehr unwahrscheinlich, denn erstens geht die Drüsenwucherung immer von der Basalschicht aus, zweitens ist nicht immer, vielleicht sogar nur in der geringeren Zahl der Fälle, eine Entzündung vorhanden und drittens halte ich eine derartige Erklärung für die Entstehung der Adenomyosis nach den Feststellungen R. Meyers an der Schleimhaut des praeklimakterischen und klimakterischen Uterus, wonach dort auch gewissermaßen physiologisch hyperplastische Vorgänge sich abspielen, heute durchaus nicht mehr für notwendig, sondern der Prozeß geht eben von der völlig intakten Schleimhaut aus, welche allerdings in einen gewissen Reizzustand versetzt wird.

5. Im Jahre 1904 bringt Hösli ein Fibromyoma adenomatosum intraligamentosum mit Tuberkulose zur Veröffentlichung, das nur erwähnt werden soll, weil es in der

Literatur öfter zitiert worden ist. Anscheinend hat es sich um einen im Lig. latum liegenden tuberkulösen Herd mit Adenomyosis externa gehandelt, welche ja sowieso nicht hierher gehört.

6. In einem 1907 von Grünbaum veröffentlichten Falle handelte es sich um eine 45 jährige Frau, steril, vor 15 Jahren Lungenkatarrh mit Haemoptoe. Vor fünf Jahren wurde bei ihr ein Myom diagnostiziert, die Menses waren immer regelmäßig, nur seit einem Jahre leicht verstärkt. Seit einem Jahre Beschwerden beim Wasserlassen bis zur völligen Urinverhaltung, die sich später als Druck- und Adhäsionsbeschwerden herausstellten. Exstirpation des Uterus und der rechten Tube. Es fand sich eine diffuse Adenomyosis corporis uteri mit verkäsender Tuberkulose und doppelseitigem Tubenwinkeladenomyom und ausgedehntester Adenomyosis der rechten Tube ohne Anzeichen von Tuberkulose. Aufgefallen war es Grünbaum, daß die tuberkulösen Partien in ihrer Ausbreitung sich an die adenomatösen Partien des Tumors hielten. Wunderlich ist es, daß die Tuben trotz der ausgebreiteten Adenomyosis völlig frei von Tuberkulose waren, wo doch sonst bei der Genitaltuberkulose die Tuben meist zuerst erkranken. Diesen Umstand führt Grünbaum als Beweis dafür an, daß die Adenomyosis die primäre Erkrankung gewesen ist und den Locus minoris resistentiae für die Verpflanzung der Tuberkulose von der Lunge aus in die Uteruswand gebildet hat. Er führt ferner dafür an, daß die Tuberkulose am Uterus im allgemeinen vom Endometrium ausgehe, bei Tuberkulose des Endometriums aber nie die Tendenz beobachtet worden sei, schlauchähnliche Drüsenwucherungen in die Tiefe zu bilden, was sehr bezweifelt werden muß, — er setzt dabei voraus, daß auch in diesem Falle die Tuberkulose im Endometrium begonnen hat — und meint damit, daß wenn dann das Endometrium durch die Tuberkulose zerstört ist, eine sekundäre Adenomyombildung bei einem späteren in die Tiefe Schreiten des Prozesses deshalb nicht mehr möglich ist, daß also die hier gefundenen Drüsenbilder unbedingt die primäre Erkrankung darstellen müssen. Nun findet sich aber in seinem Präparat eine Stelle (an der rechten Uterusseite), wo nichts mehr vom Oberflächenepithel erhalten ist — vielleicht hat von dort die Tuberkulose sogar ihren Ausgang genommen — und wo „fast überhaupt keine Drüsen mehr zu finden sind". Vielleicht ist das gerade deshalb der Fall, weil die Tuber-

kulose die primäre Erkrankung gewesen ist und eben als solche durch die Zerstörung der Schleimhaut die Drüsenwucherung auf ein Mindestmaß herabgesetzt hat, und vielleicht wären mehr Drüsen vorhanden, wenn die Adenomyosis die primäre Erkrankung gewesen wäre. Schließlich wäre aber nicht einzusehen, warum die doch sehr weit fortgeschrittene Tuberkulose gerade diese wenigen Drüsen verschont haben sollte, zumal es noch Grünbaum selbst aufgefallen ist, daß die beiden Prozesse so dicht beieinander liegen, wenn man nicht annimmt, daß diese ja gerade durch die Tuberkulose hervorgerufen worden sind, gewissermaßen von ihr vor sich hergeschoben werden. Die Adenomyosis der Tuben kann dann immer als durch infektiös-toxische Reize entstanden erklärt werden. Im übrigen gibt es ja aber auch andere Entstehungsmöglichkeiten der Adenomyosis und warum sollte auch nicht einmal die Adenomyosis die primäre durch andere Ursachen hervorgerufene Erkrankung sein und die Tuberkulose sekundär von der Lunge aus auf ihrem Boden entstehen, natürlich ohne irgendwie durch sie bedingt zu sein. Vor allem möchte ich aber die Ausführungen Grünbaums nicht als Beweis dafür ansehen, daß in seinem Falle die Tuberkulose die zuletzt entstandene Erkrankung darstellt. Daß große Bezirke des Adenomyoms frei von Tuberkulose waren, ist kein Beweis für seine Anschauung.

Grünbaum erwähnt dann noch einen von v. Recklinghausen veröffentlichten Fall von Adenomyom, Carcinom und Tuberkulose zugleich, bei dem auch wieder die Tuberkel mit den Drüsenbildungen zusammenlagen. v. Recklinghausen bezweifelte damals die Echtheit der Tuberkel und hielt sie für eine sekundäre Metamorphose des Adenomyoms, eine Umwandlung des einschichtigen Zylinderepithels in ein Plattenepithel, eine Desquamation desselben und eine Retention mit Ausgang in eine nekrotische Degeneration.

7. Interessant ist ein von A. Schütze 1907 mitgeteilter Fall einer Kombination von Carcinom, diffusem Adenom und Tuberkulose nebst Bildung von Psammomkörpern im Uterus: 40jährige Frau, steril verheiratet, Menses zuerst regelmäßig, seit fünf Jahren Menorrhagien. 1903 Curettage und Haemostyptica sine effectu, sogar dauernd blutig gefärbter Ausfluß. 1904 vaginale Totalexstirpation. Befund: Cervixcarcinom, durch gesundes Gewebe von ihm getrennt

ein diffuses Adenom der Uteruswand mit von cytogenem Stroma umgebenen Drüsen. Im Stroma typische Tuberkel, in den peripheren Schichten des Corpus uteri in der Nähe weit vorgeschrittener Fundustuberkulose Bildung von Psammomkörpern. Seine Erklärung ist die, daß das primäre Carcinom eine diffuse Auflockerung des Bindegewebes und Durchsetzung der Corpusmuskulatur mit Herden lymphoider Zellen, wie er sie schon früher bei Carcinom beobachtet hatte, zur Folge gehabt und so die Vorbedingungen zur Tiefenwucherung der Mucosa geschaffen habe, die dann wieder einen guten Nährboden für die Tuberkulose abgegeben habe. Dann müßte es aber meiner Ansicht nach recht viele Fälle von Carcinom mit reiner Adenomyosis (ohne Tuberkulose) geben. Offenbar bestand doch aber der Anamnese nach die Adenomyosis schon vor fünf Jahren, dafür spricht besonders die ganz typisch erfolglose Curettage vor einem Jahre, die wegen derselben Beschwerden vorgenommen wurde, die schon vor fünf Jahren bestanden hatten. Oder sollte ein vor fünf Jahren schon dagewesenes Carcinom — wenn es die primäre Erkrankung gewesen sein soll, hätte es wohl schon bestanden haben müssen — bis jetzt nicht andere Erscheinungen gemacht haben? Außerdem war die Frau steril, ein Kriterium der Tuberkulose, denn bei Adenomyosis können Schwangerschaften vorkommen.

8. Aus der Universitäts-Frauenklinik Graz teilt erst 1926 wieder H. Zacherl einen Fall einer doppelseitigen Tubentuberkulose mit Adenomyosis mit. Die 24jährige Frau hatte 1924 eine Eierstocksentzündung durchgemacht und litt seit einiger Zeit an krampfartigen Schmerzen in beiden Unterbauchgegenden. Linkes Ovar zu einer großen Cyste umgewandelt, linke Tube verdickt: Tuberkel, Adenomyosis. Rechts Pyosalpinx tuberculosa. Zacherl hält es für sicher, daß die Adenomyosis durch den chronisch-entzündlichen Reiz der Tuberkulose bedingt ist, sieht also somit die Tuberkulose als primär an. Daß die Adenomyosis tubae ihren Sitz gerade auf derselben Seite hat, wo das cystisch veränderte Ovar sich befindet, läßt sich meiner Ansicht nach nicht mit einer evtl. Dysfunktion desselben zusammenbringen. Sie fand sich vielmehr nur in der rechten Tube, weil diese nicht so stark von der Tuberkulose ergriffen war, mehr chronische Prozesse zeigte, und dadurch Zeit zur Ausbildung von Drüsenwucherungen ließ. Möglicherweise waren früher auch einmal in

der linken Tube Ansätze einer Adenomyosis vorhanden, die inzwischen durch die Tuberkulose mit zur Einschmelzung gekommen sind.

9. Der zuletzt veröffentlichte Fall des hier behandelten Krankheitsbildes ist der aus der Stoeckelschen Klinik von O. Heesch beschriebene. Es war eine 40 jährige Frau, sieben Jahre steril verheiratet, die nie richtige Menses gehabt hatte, sondern immer nur einige Tage gelblichen Schleim absonderte, und 1912 einen Lungenspitzenkatarrh durchgemacht hatte. 1918 wegen starker Kreuzschmerzen Curettage. Infantiles Genitale. Salpingo-oophorectomia duplex mit Corpusamputation. Beide Ovarien cystisch verändert, rechte Tube zeigefingerdick, ampulläres Ende verschlossen, starke Adhäsionen, uterines Lumen reichlich stecknadelkopfgroß; linke Tube am uterinen Ende stark verdickt, sonst stark geschlängelt und verwachsen, uterines Lumen stark dilatiert. Beide Tuben zeigen mikroskopische Zeichen einer chronischen Entzündung, keine Tuberkel. Im Uterus finden sich an Stelle der völlig zerstörten Schleimhaut Detritusmassen, auch in der Wand einige mit Zerfallsmassen angefüllte Höhlenbildungen, sonst stellenweise Anhäufungen von Epitheloidzellen mit Leuco- und Lympocytenwall, stellenweise charakteristische Tuberkel. In der Tiefe dicht neben Tuberkeln liegend sind adenomyotische Drüsenbildungen eingelagert. Auch hier sehen wir also wieder das Bild des zerstörten Endometriums bei fortgeschrittener Tuberkulose. Der Fall ähnelt in einem Punkte sehr dem unter Nr. 6 von Grünbaum beschriebenen. Auch dort fehlt in einem Bezirk die Uterusschleimhaut wie hier, und trotzdem sind Drüsenwucherungen vorhanden, und doch ist Heesch der Ansicht, daß die Adenomyosis die sekundäre durch die Tuberkulose provozierte Erkrankung ist, behauptet nicht, wie Grünbaum, daß diese trotz des Schleimhautverlustes gefundenen Drüsen schon vor Beginn der Tuberkulose dagewesen sein müssen.

Unter den Fällen von Adenomyosis und Tuberkulose am weiblichen Genitale nimmt ein Fall sicher eine Sonderstellung ein, der bisher noch nicht veröffentlicht worden ist und erst in diesem Jahre von Herrn Professor Dr. L. Fraenkel in seiner Privatklinik operiert wurde.

Es handelt sich um eine 32 jährige Frau, die seit acht Jahren steril verheiratet ist. Menses alle vier Wochen, regelmäßig, bis drei Tage lang. Die Patientin wurde schon

einmal 1923 von Herrn Dr. P. Becker, Primärarzt am St. Georgs-Krankenhaus in Breslau, wegen Sterilität operiert. Der damalige Befund lautete: Uterus klein, anteflektiert, linke Adnexe o. B., rechts gänseeigroßer, fest im Ligament sitzender Tumor ovarii. Operation am 6. Januar 1923 (Primärarzt Dr. Becker): Suprasymphysärer Fascienquerschnitt. Der anteflektiert liegende Uterus zeigt beiderseits hornförmige Verdickungen (Salpingitis isthmica? Tbc. ?). Rechts faustgroße intraligamentäre Parovarialcyste. Die Cyste wird ausgeschält und mit der Tube abgesetzt, das Ovar bleibt erhalten. Linke Adnexe o. B. Der injizierte geknickte Wurmfortsatz wird gleichfalls entfernt. Naht. Glatter Heilungsverlauf.

Wegen fortbestehender Sterilität am 6. Januar 1928 Aufnahme in die Privatklinik von Herrn Professor Dr. Fraenkel. Die Patientin wünscht nochmaligen Eingriff.

Befund: Mittelgroße Frau in gutem Ernährungszustande, Haut und sichtbare Schleimhäute gut durchblutet. Gut vernarbter suprasymphysärer Querschnitt. Herz und Lungen o. B.

Operation am 7. Januar 1928 (Herr Professor Dr. Fraenkel): Nach Eröffnung der Bauchhöhle präsentiert sich ein knollig diffus vergrößerter anämischer Uteruskörper von Zitronengröße, der mit der Museuxschen Zange angefaßt sich als außerordentlich hart erweist. Es entsteht der Eindruck eines mehr-, nämlich etwa dreiknolligen Myoms von insgesamt etwa Gänseeigröße, welches in den Uterusfundus etwas mehr nach links eingelagert erscheint. Diese Anteile des Uterus gehen indessen ohne Grenzen in den normalen weicheren fundalen Uterusteil über und lassen sich, wie die Inzision ergibt, nicht ausschälen; sie werden in mehreren Stücken aus dem Uterus herausgeschnitten und dieser dadurch solange verkleinert, bis eine leidliche Form und Größe herauskommt. Sodann wird das Organ wieder zusammengenäht. Diese scheinbaren Tumormassen gehen direkt in die Tube über. Diese erscheint in der Mitte erbsengroß verdickt, das Tubenostium verschlossen. Es wird daher mit dem lateralsten Stücke der oben erwähnten Tumormassen die Tube mit exzidiert, die Mesosalpinx genäht. Bei der Operation bereits bestand die hohe Wahrscheinlichkeit auf Adenomyosis uteri, wohingegen die Anschwellung der Tube

entweder als Salpingitis nodosa oder ebenfalls als Adenomyosis gedeutet wird.

Mit dieser makroskopischen Beschreibung der Operation und der dabei gewonnenen Stücke ist zugleich die makroskopische Präparatbeschreibung gegeben.

Die mikroskopische Untersuchung ergibt folgenden Befund: Das untersuchte Uterusstück weist eine breite, schräg getroffene Schleimhautpartie auf, welche zahlreiche zum Teil erweiterte dicht aneinander liegende Drüsen enthält, mit wenig cytogenem Strom. Zwischen den Drüsen finden sich Blutextravasate. An einer Stelle sieht man die Drüsen in die Muskulatur hineinragen (Fig. 1), jedoch schneiden sie gegen die umgebende Muskulatur mit einer glatten Linie ab. An verschiedenen Stellen fallen inmitten der Muskulatur Drüsenkomplexe mit cytogenem Stroma und große cystisch erweiterte Drüsen mit homolog gebautem Epithel auf. Von Tuberkulose ist nicht die geringste Spur zu finden.

In der Tube lassen sich drei voneinander verschiedene Abschnitte unterscheiden. Der isthmische Teil zeigt völlig normalen Befund. Im verdickten Mittelstück ist der eine Teil der Wandpartie von zahlreichen kleinen rundzelligen Infiltraten durchsetzt, die Schleimhaut verbacken und degeneriert. Der Epithelbelag fehlt zum größten Teil. Das Lumen ist verengt. Die gegenüberliegende Wand der Tube ist stark verdickt und fast vollkommen durch Granulationsgewebe ersetzt. Hier sieht man zahlreiche miteinander konfluierende, verkäsende und epitheloidzellige Tuberkel mit wenig Riesenzellen. Auch größere käsige Knoten sind vorhanden. Am Rande sieht man aufgelockertes und von entzündlicher Infiltration durchsetztes Muskelgewebe. In der Tiefe der Wand finden sich dicht neben verkäsenden Tuberkeln zwei kleine Drüsen (Fig. 2), die nicht von cytogenem Stroma umgeben sind, von denen die eine bereits an einer Stelle des Randes tuberkulöse Zerstörungsprozesse aufweist. Im Durchschnitt durch das Fimbrienende sieht man eine typische Verästelung der Schleimhautsepten, die stellenweise durch größere oder kleinere epitheloidzellige und verkäsende Tuberkel mit wenig Riesenzellen verdickt oder zerstört sind (Fig. 3). Immerhin sind diese tuberkulösen Veränderungen von viel geringfügigerer Art als die in der mittleren Partie der Tube.

Fig. 1.

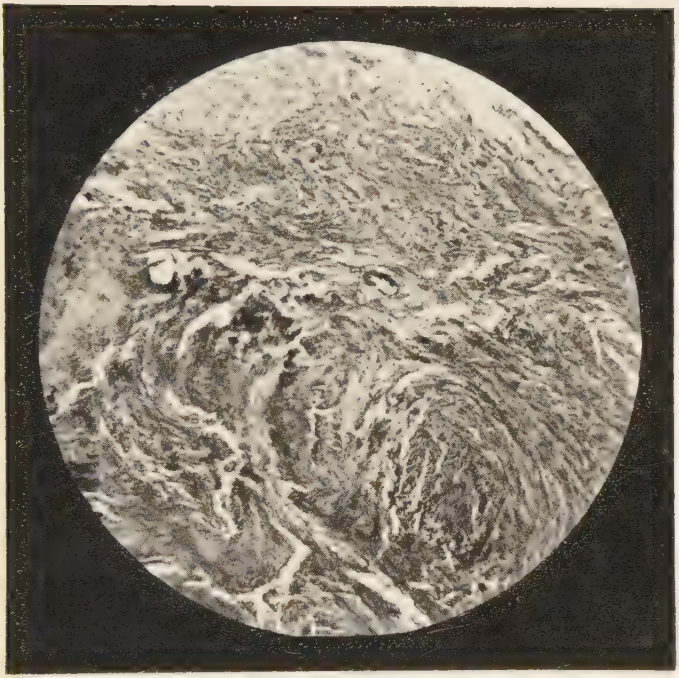

Fig. 2.

Fig. 3.

Dieser von Herrn Professor Dr. Fraenkel beobachtete und operierte Fall nimmt insofern eine Sonderstellung ein, als bisher immer nur beide Prozesse an demselben Organe festgestellt werden konnten, während hier doch die Tuberkulose sich in den Tuben und die Adenomyosis sich im Uterus befindet. Nur der von Grünbaum beobachtete Fall bedeutet in gewissem Sinne ein Gegenstück dazu, als bei ihm die Adenomyosis in der Tube ebenfalls ohne Tuberkulose gefunden wird wie hier im Uterus. Ob die Tuberkulose in diesem Falle eine primäre Genitaltuberkulose darstellt, möchte ich nach dem am Anfang Gesagten dahin deuten, daß ich eine primäre Tubentuberkulose überhaupt für ausgeschlossen halte, zumindest wird sie sich nie einwandfrei beweisen lassen. Mit Sicherheit läßt sich sagen, daß sie vom mittleren Tubenteil, wahrscheinlich wohl hämatogen oder auch lymphogen übertragen, ihren Ausgang genommen hat, da sie dort am weitesten fortgeschritten ist, und dann nach dem Fimbrienende zu, also sonderbarerweise aszendierend weitergegangen ist. Daß im isthmischen Tubenteil keine tuberkulösen Veränderungen, ja überhaupt keine chronisch-entzündlichen Prozesse nachweisbar sind, läßt die Behauptung zu, daß sich auch in der Uterusschleimhaut niemals derartige Vorgänge abgespielt haben. Ich habe nun in dem verdickten mittleren am meisten von der Tuberkulose befallenen Tubenteil, wie in dem Untersuchungsbefunde erwähnt ist, zwei kleine sichere Drüsenbildungen finden können (Fig. 2). Wieder liegen diese in unmittelbarer Nähe starker tuberkulöser Veränderungen, also auch hier Ähnlichkeit mit dem Grünbaumschen Falle. Dieser Drüsenbefund legt die Vermutung nahe, daß in der untersuchten Tube in der ersten Zeit der Erkrankung sich doch eine Adenomyosis tubae interna ausgebildet hatte, die aber inzwischen durch den fortschreitenden tuberkulösen Prozeß wieder zerstört worden ist, jedoch ist dabei auch zu berücksichtigen, daß Drüsenverlagerungen in die Tiefe als reine Verlagerungen bei jeder Entzündung vorkommen können. Daß diese dann in direkter Nähe der entzündlichen Prozesse liegen müssen, leuchtet ohne weiteres ein. Es ist also dieser zuletzt erwähnte Umstand auch für den Grünbaumschen Fall zuzugeben. Schließlich bleibt aber dann vor allem zu überlegen, ob sich die jetzt vorhandene Adenomyosis uteri interna an die evtl. vorhanden gewesene Adenomyosis tubae interna hat anschließen

können, durch sie bedingt worden ist, bzw. ob die Adenomyosis uteri interna direkt durch infektiös-toxische Reize von der Tubentuberkulose aus ohne derartige Prozesse in ihrer Nähe hervorgerufen sein könnte und ob die Tuberkulose hier überhaupt die primäre von beiden Erkrankungen gewesen ist. Eine derartige Beweisführung erscheint jedoch sehr gewagt, obwohl die Tubentuberkulose schon lange Zeit bestanden haben kann. Aber auch die Adenomyosis trägt in ihrer cystischen Form Anzeichen, die darauf hinweisen, daß sie keine frische Erkrankung mehr darstellt. Ich möchte deshalb annehmen, daß die Tuberculosis tubae und die Adenomyosis uteri hier zwei unabhängig voneinander entstandene Prozesse darstellen, zumal ja die Adenomyosis uteri nach der heutigen Ansicht in den meisten Fällen sowieso nicht durch Entzündungen hervorgerufen wird. Allerdings läßt sich der Standpunkt rechtfertigen, daß neben anderen auch infektiös-toxische Reize von der Tuberkulose aus bei ihrer Entstehung mitgespielt haben mögen, wovon Rob. Meyer sagt, daß mehrere reizende Anlässe hintereinander und auch gleichzeitig wirken können. Welche andere Reize nun die Adenomyosis uteri hier hervorgerufen haben mögen, darüber ist nichts Sicheres auszusagen. Hervorheben läßt sich, daß es den Anforderungen R. Meyers entspricht, daß sie in der Zeit der Geschlechtsreife bei normaler Ovarialfunktion entstanden ist, daß wegen ihrer zerstreuten örtlichen Verteilung in der Uteruswand lokale Entstehungsbedingungen vorausgesetzt werden müssen und daß als auslösender Faktor irgendein Reiz gewirkt haben muß. Vielleicht haben wir es sogar nur mit den Folgen einer durch toxische Reize verstärkten sogenannten „basalen glandulären Hyperplasie“ Rob. Meyers zu tun.

Rückblickend sei bemerkt, daß, wie von vornherein bemerkt, in dieser Arbeit der Standpunkt vertreten werden sollte, daß die Tuberkulose bei der Entstehung der Adenomyosis eine Rolle, vielleicht sogar des einzigen sie auslösenden Momentes, spielt. Es ist an den einzelnen Fällen versucht worden nachzuweisen, ob es der Fall war, ob und unter welchen Umständen es so sein konnte und ob die Tuberkulose überhaupt die primäre Erkrankung von beiden war oder sein konnte.

Zusammenfassend sei jetzt bemerkt, daß die Tuberkulose bei der Entstehung der Adenomyosis sicher eine Rolle spielt bzw. spielen kann. Ich will durchaus nicht

behaupten, daß die in dieser Arbeit vertretenen Anschauungen über die Entstehung der schon vor langer Zeit veröffentlichten Krankheitsbilder immer die richtigen gewesen sind. Sicher trifft nur ein Teil zu, zum Teil sind es auch keine festen Behauptungen, sondern nur Angaben von Möglichkeiten, unter denen die Tuberkulose die Adenomyosis hätte provoziert haben können. Für die Adenomyosis der Tuben ist ja die Entzündung von den meisten Autoren als Ursache anerkannt worden. Im Uterus spielen aber sicher andere Momente die Hauptrolle. Es müssen dort, ehe die Tuberkulose, wenn sie die primäre Erkrankung ist, ein ursächliches Moment für die Adenomyosis bilden kann, erst die nötigen Vorbedingungen geschaffen sein. An erste Stelle ist dabei wohl die pathologisch häufige Beanspruchung des Endometriums durch die Menstruation zu setzen (R. Meyer), die den Zellteilungsapparat nach allgemeinen biologischen Erfahrungen in einen Zustand der Übererregung versetzt. Ferner ist die noch vorhandene Ovarialfunktion vorauszusetzen, zuletzt noch lokale Entstehungsbedingungen, zu denen ich die Auflockerung der Muskulatur nach wiederholten Schwangerschaften rechne und wozu auch evtl. Entwicklungsstörungen gehören können. Jedoch haben kongenitale Bedingungen, wenn sie auch nicht ganz auszuschließen sind, eine so untergeordnete Bedeutung, daß sie nicht ohne dringende Anzeige verwertbar sind. Daß die Tuberkulose unter diesen Voraussetzungen durch ihren Reiz die Entstehung der Adenomyosis provozieren kann, ist wohl mit Sicherheit anzunehmen, man darf aber nicht in jedem Falle von vornherein annehmen, daß sie es getan hat oder daß sie die einzige auslösende Ursache gewesen ist. Denn für deren Erklärung genügt ja schon allein die „basale glanduläre Hyperplasie“ Rob. Meyers. Es wird danach also wohl manchmal der Fall sein, daß Adenomyosis und Tuberkulose unabhängig voneinander entstehen bzw. die Tuberkulose die sekundäre Erkrankung ist, wenn auch nicht durch die Adenomyosis begünstigt. Bemerkenswert ist, daß hier von 11 Frauen vier 2—9 Geburten durchgemacht hatten und daß bei allen die Beschwerden eigentlich bald post partum eingesetzt hatten, während fünf vollkommen steril waren, auch ist das Alter niedriger, als es sonst im allgemeinen bei Adenomyosis gefunden wird. Schon daraus möchte ich schließen, daß die Tuberkulose sehr wohl imstande ist, unter geschaffenen Voraussetzungen

die Uterusschleimhaut zur Wucherung zu veranlassen, vielleicht auch durch entzündliche Zerstörung des Gewebes ihr den Weg in die Muskulatur freizulegen und dabei als Regenerationsreiz zu wirken. Sie ist dann aber nicht ein Teil der Entzündung, sondern eine Folge derselben, entstanden eben durch Übererregung des Regenerationsapparates und infolge der Reizwirkung durch die Tuberkulose, die Bezeichnung „Adenomyohyperplasia" Rob. Meyers besteht also zu Recht.

Herrn Professor Dr. Fraenkel spreche ich für die Überlassung des Falles aus seiner Privatklinik und die Anregungen bei der Bearbeitung des Themas, Herrn Dr. Becker, Primärarzt am St. Georg-Krankenhause, für die Überlassung der Krankengeschichte und Herrn Dr. Bakács, Assistenzarzt an der Universitäts-Frauenklinik, für seine Unterstützung bei der histologischen Bearbeitung des veröffentlichten Falles meinen Dank aus.

Literaturverzeichnis.

1. Artusi, Über die kausale Genese der adenomyomatösen Wucherungen des weiblichen Genitalapparates. Archiv für Gynäkologie 1925 S. 114.
2. Berichte über die gesamte Geburtshilfe und Gynäkologie, Band 10 S. 712.
3. Frankl, Zur Klinik und Pathologie der Adenomyosis. Zentralblatt für Gynäkologie 1922 S. 241.
4. v. Franqué, Salpingitis nodosa isthmica und Adenomyoma tubae. Zeitschrift für Geburtshilfe und Gynäkologie 1907 S. 540.
5. — Die Epithelveränderungen bei Tuberkulose der weiblichen Genitalien und ihre Beziehungen zur Carcinomentwicklung besonders der Tuben. Verhandlungen der Deutschen Gesellschaft für Gynäkologie. München 1911 S. 301.
6. Grünbaum, Adenomyoma corporis uteri mit Tuberkulose. Archiv für Gynäkologie 1900 S. 41.
7. Halban-Seitz, Biologie und Pathologie des Weibes. Band 4.
8. Heesch, Über einen seltenen Fall von Uterustuberkulose. Zentralblatt für Gynäkologie 1927 S. 541.
9. Kundrat, Zur Tuberkulose der Tuben und der Uterusmukosa. Archiv für Gynäkologie 1902 S. 75.
10. Lahm, Die pathologisch-anatomischen Grundlagen der Frauenkrankheiten.
11. Lichtenstern, Beitrag zur Lehre vom Adenomyoma uteri. Monatsschrift für Geburtshilfe und Gynäkologie 1901 S. 308.
12. R. Meyer, Über Endometrium in den Tuben, sowie über die hieraus entstehenden wirklichen und vermeintlichen Folgen. Zentralblatt für Gynäkologie 1927 S. 1482.
13. R. Meyer, Ältere und neuere Gesichtspunkte über die Adenomyohyperplasia uteri (Adenomyosis) und die

extragenitale Fibroadenomatosis. Zentralblatt für Gynäkologie 1925 S. 1170.

14. R. Meyer und Kitai, Bemerkungen über endometrane Adenomyosis uteri in anatomischer Beziehung und insbesondere über die histologische Wirkung der heterotopen Zellwucherungen. Zentralblatt für Gynäkologie 1924 S. 2449.
15. Schiffmann, Exophytische Adenomyose des Uterus und der Tuben. Archiv für Gynäkologie 1927 S. 97.
16. Schönholz, Über angeborene Tubenanomalien, Zeitschrift für Geburtshilfe und Gynäkologie 1924 S. 56.
17. Schütze, Eine seltene Beobachtung der Kombination von Carcinom, diffusem Adenom und Tuberkulose, nebst Bildung von Psammomkörpern im Uterus bei einer 40 jährigen Nullipara. Zeitschrift für Geburtshilfe und Gynäkologie 1907 S. 540.
18. Stein, Über adenomatöse Wucherungen der Tubenschleimhaut bei chronischer Tuberkulose und Gonorrhoe. Monatsschrift für Geburtshilfe und Gynäkologie 1903 S. 1111.
19. Veit-Stoeckel, Handbuch der Gynäkologie, 5. Band 2. Hälfte.
20. Zentralblatt für Gynäkologie 1927 S. 1165, 1973, 2175, 2700.

Lebenslauf.

Ich, Erich, Gerhard, Manfred Morawe wurde am 17. September 1901 als Sohn des Lehrers Hermann Morawe und seiner Ehefrau Elisabeth, geb. Fischer, in Heinzendorf, Kreis Guhrau in Schlesien, geboren. Ich besuchte das Comenius-Gymnasium zu Lissa i. Posen und das König-Wilhelm-Gymnasium zu Breslau, wo ich Ostern 1921 das Abitur bestand. An der Schlesischen Friedrich-Wilhelm-Universität zu Breslau studierte ich vom Sommer-Semester 1921 bis einschließlich Winter-Semester 1925/26 Medizin. Das Physikum bestand ich im Winter-Semester 1923/24, das medizinische Staatsexamen im Januar 1927. Das Praktische Jahr erledigte ich an der Inneren Abteilung des Städtischen Wenzel-Hancke-Krankenhauses zu Breslau und an dem Städtischen Krankenhause zu Mühlhausen i. Thür. Das Rigorosum machte ich im Februar 1927. Ich bin preußischer Staatsangehöriger.